Lane Medical Library

Aus der Chirurgischen Abteilung des Städtischen Krankenhauses
Am Urban zu Berlin.

Ueber Spätresultate bei Beckenfrakturen.

Inaugural-Dissertation

zur Erlangung der

Medizinischen Doktorwürde

an der

Friedrich-Wilhelm-Universität
zu Berlin.

Von

Helene Rosenstock-Seifer
aus Hannover.

Tag der Promotion: 16. Dezember 1926.

Göttinger Handelsdruckerei, Göttingen, Untere Maschstraße 4.

Gedruckt mit Genehmigung

der

Medizinischen Fakultät der Universität Berlin.

Dekan: Prof. Keidel.

Korreferent: Prof. Schück.

Meinem lieben Vater

in Dankbarkeit gewidmet.

Digitized by the Internet Archive
in 2026

https://archive.org/details/IA40153524_0124

Ich habe das Material der Beckenfrakturen der I. Chirurgischen Abteilung des Krankenhauses Am Urban zu Berlin zusammengestellt und mich bemüht, Nachuntersuchungen der Patienten durchzuführen. Es sind in den Jahren von 1911–1926 auf der genannten Abteilung 40 Fälle zur Behandlung gekommen. Diese 40 Fälle verteilen sich auf folgende Tabelle, die im wesentlichen den Angaben von Garré, Küttner, Lexer entspricht.

A. Isolierte Frakturen der einzelnen Beckenknochen (28 Fälle; 7 nachuntersuchte Fälle) und zwar:
   1. Schambeinfrakturen (15 Fälle, 3 nachuntersuchte).
   2. Sitzbeinfrakturen (2 Fälle, 1 nachuntersuchter).
   3. Darmbeinfrakturen (8 Fälle; 2 nachuntersuchte).
   4. Pfannenfrakturen (3 Fälle; 1 nachuntersuchter).

B. Frakturen des Beckenringes (9 Fälle; 8 nachuntersuchte) und zwar:
   1. Schambeinfrakturen (2 Fälle; 1 nachuntersuchter).
   2. Sitzbeinfrakturen kombiniert mit anderen Frakturen (2 Fälle; 2 nachuntersuchte).
   3. Kreuzbeinfrakturen kombiniert mit anderen Frakturen (2 Fälle; 2 nachuntersuchte).
   4. Malgaigne'sche Frakturen (3 Fälle; 3 nachuntersuchte).

Von den 40 Fällen kamen drei kurz nach ihrer Einlieferung zum Exitus. Außer den Beckenbrüchen lagen bei ihnen auch noch andere schwere Verletzungen vor, die von Anfang an den Fall hoffnungslos erscheinen ließen. Die übrigen Fälle sind geheilt bezw. gebessert entlassen worden. Zur Nachuntersuchung gelangten 15 Fälle, und zwar betrug der Zeitraum zwischen Verletzung und Nachuntersuchung zwei Monate bis 14 Jahre.

Unsere Erfahrungen stimmen mit denen der Literatur überein, daß Beckenfrakturen bei Männern häufiger als bei Frauen vorkommen. Diese Tatsache findet ihre Erklärung darin, daß die Männer durch ihren Beruf Unfällen eher ausgesetzt sind als Frauen. Unsere 40 Fälle setzten sich aus 23 Männern und

17 Frauen zusammen. Als Durchschnittsalter kam das 25. bis 50. Lebensjahr in Betracht. Der jüngste Patient war 14 Jahre, der älteste 67 Jahre alt.

Bei der nachfolgenden Besprechung wird besonderer Wert auf die nachuntersuchten Fälle gelegt werden, deren Röntgenbilder einer genauen Kontrolle unterzogen werden konnten. Es kommen 10 Fälle dieser Art in Betracht. Die übrigen Fälle werden nur soweit herangezogen, als sie durch eine Besonderheit geeignet sind, Licht auf die Frage der Spätresultate zu werfen. Die ausführlichen Krankengeschichten finden sich am Schluß zusammengestellt.

In der Nomenklatur folge ich den Angaben von Rauber-Kopsch. Er teilt das os pubis ein in Corpus ossis pubis, Ramus superior und Ramus inferior; das os ischii desgleichen in Corpus, Ramus superior und Ramus inferior. Im Gegensatz zu diesen Bezeichnungen findet man häufig Ramus horizontalis ossis pubis, Ramus descendens ossis pubis angegeben.

Nachuntersuchungen.

Ich wende mich zunächst zur Besprechung der isolierten Frakturen.

A 1). Die Schambeine bilden den schwächsten Teil des Beckenringes. Infolgedessen kommt es am häufigsten zu einem Bruch entweder im oberen oder im unteren Schambeinast oder in beiden zu gleicher Zeit. Unter unserem Material gab es in 15 Fällen Frakturen des os pubis. Drei von ihnen wurden nachuntersucht.

Fall 1 Ein vierzehnjähriger Knabe wurde von einem Wagen überfahren. Die Röntgendiagnose lautete: Fraktura ossis pubis sin. Als Therapie wurde nur Bettruhe angeordnet. Nach vier Wochen konnte der Knabe schon als geheilt entlassen werden. Die nach neun Jahren vorgenommene Nachuntersuchung ergab keinen objektiven Befund. Das linke Bein war frei beweglich. Der Patient klagte nach schwerer Arbeit über Kreuzschmerzen. Eine Über-

prüfung des damals angefertigten Röntgenbildes war leider nicht möglich. Dasselbe gilt auch für Fall 2 und 3.

Fall 2 Eine 56jährige Frau wurde von einem stürzenden Schrank getroffen. Röntgendiagnose: Stückfraktur des rechten os pubis mit Dislokation des ausgebrochenen Stückes nach unten, besonders im Bereiche des Symphysenteiles. Vier Wochen Bettruhe. Nach zwei weiteren Wochen konnte die Patientin bereits entlassen werden. Die Nachuntersuchung wurde nach einem Jahr angestellt. Bei Innenrotation trat ein leichtes Schmerzgefühl auf, desgleichen bei Abduktion. Außenrotation und Abduktion frei. Seit sieben Monaten war die Patientin wieder vollkommen arbeitsfähig.

Fall 3 Ein 22jähriger Mann fiel während einer Eisenbahnfahrt von der Bank. Röntgendiagnose: Fraktura ossis pubis ramus inferior sin. ohne deutliche Dislokation der Fragmente. Vier Wochen Bettruhe. Nach einem Jahr drei Monaten zeigte die Nachuntersuchung keinen krankhaften Befund. Der Patient gab leichte Schmerzen bei schwerem Heben an.

A 2). Die isolierte Sitzbeinfraktur kommt relativ selten vor. Das Sitzbein kann durch einen Bruch entweder als Ganzes abgelöst werden, die Bruchlinie verläuft dann vorn am unteren Schambeinast, hinten an der unverletzten Pfanne vorbei, oder es ist nur das Tuber ischiadicum abgesprengt, welches dann durch die Beuger des Unterschenkels ziemlich weit nach abwärts verlagert werden kann.

Fall 4 Hier handelte es sich um eine Infraktion des Ramus inferior ossis ischii sin. am Tuber ischiadicum. Über den näheren Hergang der Verletzung konnten keine Angaben gemacht werden. Die Therapie bestand in zwölftägiger Bettruhe. Nach einem Jahr wurde die Nachuntersuchung vorgenommen. Sie ergab leichte Schmerzen und Einschränkung der Beweglichkeit des Hüftgelenks bei Innenrotation. Am Sitzbein beim Gehen, Stehen und Sitzen keine Schmerzen. Wie weit die Schmerzen im Hüftgelenk mit der Fraktur im Zusammenhang stehen, ließ sich nicht ermitteln, da eine Kontrollaufnahme aus äußeren Gründen nicht

durchgeführt werden konnte. Eine tastbare Veränderung des Sitzbeins war nicht festzustellen.

A 3). Am Darmbein kommt es häufig zu Brüchen der Spina ant. sup. oder zu Frakturen der Darmbeinschaufel. Es handelt sich bei den letzteren oft um die durch Muskelzug entstandenen Rißfrakturen. Die Darmbeinschaufel zeigt oft einen typischen Querbruch, bei dem durch Einwirkung der Bauchmuskulatur das Bruchstück nach oben und innen disloziert ist. Der Darmbeinkamm kann isoliert frakturieren und durch Muskelzug des Glutaeus max. und med. nach außen verzogen werden. Ferner wäre hier noch zu erwähnen der sogenannte Duverneysche Bruch, der aus einer Querfraktur des ganzen Darmbeins besteht. Unter unseren Fällen befand sich keine derartige Fraktur. In

Fall 5 handelte es sich um einen Abbruch am os ilium unterhalb der Spina iliaca ant. sup. mit geringfügiger Diastase der Fragmente. Der Patient war eine Treppe heruntergefallen. Ob es sich um eine direkte oder eine Abrißfraktur handelte, konnte nicht entschieden werden. Therapie: dreiwöchentliche Bettruhe. Nach zwei Jahren wurde der nunmehr 62jährige Patient nachuntersucht. Er war vollkommen beschwerdefrei und zeigte keine krankhaften Veränderungen. Störungen in der Funktion der am Becken ansetzenden Muskeln bestanden nicht. Er konnte seinen alten Beruf als Arbeiter wieder aufnehmen.

Fall 6 Abbruch der Beckenschaufel. Der 46jährige Patient war aus einer Höhe von ca. $2^1/_2$ m heruntergestürzt. Die Bruchlinie zog vom unteren Ende der Articulatio sacro-iliaca schräg nach außen oben zum höchsten Punkt der Crista iliaca. Das äußere Bruchstück war infolge der Bauchmuskulatur um $^1/_3$ cm nach oben verschoben. Es handelte sich um eine deutliche Abrißfraktur. Therapie: vierwöchentliche Bettruhe. Die nach zweieinhalb Jahren angestellte Nachuntersuchung zeigte keine Deformitäten. Objektiv kein Befund. Der Patient klagte jedoch über Schmerzen beim Treppensteigen und -gehen. Schwere Arbeit konnte angeblich nicht verrichtet werden. Schmerzhaftigkeit im Hüftgelenk

und Darmbeinrand. Bei dem geringen objektiven Befunde ist wohl anzunehmen, daß die Schmerzen etwas übertrieben dargestellt sind. Immerhin ist ein Zusammenhang der Schmerzen mit der Fraktur nicht mit Sicherheit von der Hand zu weisen.

A 4). Die Frakturen der Pfanne entstehen durch Gewalteinwirkungen vom Oberschenkel her. Bei den Pfannenbrüchen unterscheidet man mit Steinthal am besten Pfannenrandfrakturen, meist bei Hüftgelenksluxationen und Pfannengrundbrüche. Die letzteren können entweder in einer Infraktion der Pfanne bestehen oder der Pfannenboden ist eingedrückt. Gelegentlich tritt nach völligem Durchbruch des Pfannenbodens der Femurkopf ins Beckeninnere und es kommt zu einer Luxatio femoris centralis. Sie entsteht durch eine seitlich auf den Trochanter bis in das Hüftgelenk wirkende Gewalt. In

Fall 7 handelte es sich um einen Abbruch eines Stückes des Pfannendaches. Der Patient war bei einem Zusammenstoß gequetscht worden. Therapie: vierwöchentliche Bettruhe. Die Nachuntersuchung erfolgte nach 4 Jahren und ergab einen minimalen Stauchungsschmerz. Die Flexion war bis zu einem Winkel von 80° möglich. Außen- und Innenrotation waren schmerzhaft. Die Kontrollaufnahme zeigte Exostosen an der Außenfläche des os ilium, etwa 3 Querfinger oberhalb des Pfannendaches. Knochenveränderungen am Hüftgelenk waren nicht nachweisbar. Der Patient mußte seinen Beruf als Schaffner aufgeben, da er der anstrengenden Tätigkeit nicht mehr gewachsen war. Er ist jetzt als Fabrikarbeiter beschäftigt. Es ist noch nicht zu sagen, ob die Beschwerden mit zunehmendem Alter größer werden und später zu recht erheblichen Funktionsstörungen führen können. Die Gefahren der Arthritis deformans sind bei Pfannenbrüchen besonders groß.

B. Die Beckenringfrakturen nehmen in Bezug auf ihren Entstehungsmechanismus und der Schwere der Verletzung eine besondere Stellung ein. Der Verletzungsmechanismus ist von Stolper und Messerer näher untersucht worden. Die Frakturen des Beckenringes entstehen durch Kompressionen des

Beckenringes in sagittal, frontal oder diagonal laufender Richtung. Im Augenblick der stärksten Biegung kommt es zu mehrfachen Bruchlinien an den Stellen der höchsten Biegungsspannung. Es handelt sich hier also um Biegungsbrüche. Das beweist uns das isolierte Abspringen von Spänen und Splitterbildung am inneren Teil des os pubis oder der Linea innominata, wie es z. B. in unseren Fällen 8, 9 und 13 zur Beobachtung kam und später noch eingehender beschrieben werden soll. Im Gegensatz zu den isolierten Brüchen der einzelnen Knochen, die sehr oft verhältnismäßig geringe Erscheinungen hervorrufen, sind die Beckenringbrüche viel ernsthafterer Natur. Die Schmerzen und die Empfindlichkeit am vorderen und hinteren Beckenringe sind heftiger. Es findet eine bedeutende Beschränkung der Funktion der betreffenden Extremität statt. Der Patient kann in den meisten Fällen weder gehen, stehen noch das Bein heben, oder allenfalls nur unter großen Schmerzen. Bei den Beckenringbrüchen kommt es zu mehrfachen Frakturen des Beckenringes, und zwar können hier getroffen werden:

B 1). Die Schambeinäste. Sie bilden den schwächsten Teil des Beckens und brechen daher am häufigsten, sowohl beim Druck in der Sagittalebene als auch bei seitlichem Druck. In

Fall 8 kam es bei einer 49jährigen Frau, die von einem Auto angefahren wurde, zu einer Fraktur des rechten oberen Schambeinastes. Die Frakturlinie trennte gewissermaßen den Ramus superior ossis pubis vom Ramus inferior. Ein zweiter Bruch befand sich ebenfalls im rechten oberen Schambeinast. Die Linea innominata zeigte an dieser Stelle – ungefähr $6\frac{1}{2}$ cm vom oberen Symphysenrand – eine Konturunterbrechung, sodaß sie also gewissermaßen vom oberen Schambeinast herausgebrochen war. Der untere Schambeinast derselben Seite war dicht vor dem Tuber ischiadicum frakturiert. Auf der linken Seite fand sich eine Fraktur im unteren Schambeinast, sodaß wir im ganzen vier Frakturen des os pubis haben, drei auf der rechten Seite, und zwar zwei im oberen und eine im unteren und auch auf der linken Seite im unteren Aste. Therapie: fünfwöchentliche

Bettruhe. Nach einem halben Jahre wurde die Patientin nachuntersucht. Sie war vollkommen beschwerdefrei und hatte keinerlei Schmerzen.

B 2). Das Sitzbein. Es ist häufig mit Schambeinfrakturen kombiniert. Diese Art der Ringfraktur fand sich in

Fall 9 Ein 24jähriger Heizer wurde zwischen Lokomotive und Waggon gequetscht. Er erlitt:

a) eine Fraktur im linken oberen Schambeinast, etwa in Höhe des Tuberculum pubicum.

b) eine Fraktur desselben Astes dicht medial von der Eminentia ileo-pectinea.

c) eine Fraktur des linken oberen Sitzbeinastes dicht vor dem Tuber ischiadicum.

d) Rechts eine Fraktur im unteren Sitzbeinast.

Außerdem fand sich zwischen Anus und Steißbeingegend eine Quetschwunde. Als Therapie wurden nur aseptische Verbände und Ruhiglagerung angeordnet. Nach sechs Wochen die ersten Gehversuche. Nach vier Jahren wurde die Nachuntersuchung vorgenommen. Trotzdem es sich um einen schweren Beckenbruch gehandelt hatte, waren nur noch minimale Beschwerden bei ganz schwerer Arbeit vorhanden. Der Patient ging seinem alten Berufe wieder nach und war vollkommen arbeitsfähig. In

Fall 10 fand sich wieder eine Kombination von Sitz- und Schambeinfraktur. Die 21jährige Patientin war aus dem Fenster gestürzt. Es fanden sich am Becken folgende Frakturen:

a) Fraktur des linken oberen Schambeinastes nahe am Corpus ossis in Höhe des Femurkopfes. Die Frakturlinie ging durch das Corpus ossis pubis in wagerechter Richtung. Eine Verletzung der Pfanne war nicht erkennbar.

b) Fraktur am Ramus inferior ossis ischii. Der untere Sitzbeinast zeigte etwas nach oben.

c) Der linke Processus transversus des V. Lendenwirbels war abgebrochen. Eine Veränderung in der Articulatio sacroiliaca war mit Sicherheit nicht nachzuweisen.

Als Therapie wurde ein Extensionsverband angelegt. Nach sechs Wochen durfte die Patientin zum ersten Male aufstehen. Die nach acht Wochen angestellte Nachuntersuchung zeigte von seiten des linken Beckens keinerlei Funktionsstörungen. Am lateralen Teil des linken Schambeines war im Vergleich zu der rechten Seite eine leichte Vorwölbung zu fühlen. Leichte Druckschmerzhaftigkeit in Gegend der Spina iliaca post. sup.

B 3). Das Kreuzbein. In **Fall 11** handelte es sich — wie man gelegentlich beobachten kann — um eine Kombination von Kreuz- und Schambeinfrakturen. Der 55 jährige Patient wurde überfahren. Die Frakturen befanden sich im rechten oberen Schambeinast und im rechten unteren Sitzbeinast, ferner war die Spitze des rechten Kreuzbeines abgebrochen. Therapie: Sechswöchentliche Bettruhe und Handtuchverband, der das Becken komprimierte. Die nach drei Jahren vorgenommene Nachuntersuchung fiel günstig aus. Der Patient war vollkommen beschwerdefrei und war wieder in seinem alten Berufe tätig.

Fall 12 stellte eine Kompressionsfraktur des Kreuzbeins kombiniert mit einer Fraktur der rechten Darmbeinschaufel dar. Der 67 jährige Patient wurde von einem Wagen überfahren. Als Therapie wurde ein Extensionsverband angelegt. Nach 7 Monaten wurde der Patient zwecks Erlangung eines Rentengutachtens nachuntersucht. Das Hüftgelenk war freibeweglich. Der Patient konnte an einem Stock gut gehen und war fast beschwerdefrei. Das Resultat war günstig, in Anbetracht dessen, daß es sich um einen 67 jährigen Mann handelte.

B 4). Als eine besondere Beckenringfraktur wurde von Malgaigne die sogenannte doppelte Vertikalfraktur beschrieben, durch die eine weitgehende Dislokation der ganzen Extremität zustande kommt. Bei der Malgaigne'schen Fraktur wird die eine Beckenhälfte in drei Bruchstücke zerlegt. Die vordere Bruchlinie verläuft fast immer im oberen oder unteren Schambeinast, während die hintere Bruchlinie senkrecht durch

das Darmbain in größerer oder geringerer Entfernung von der Pfanne zieht oder die Kreuzdarmbeinfuge klafft.

Fall 13 konnte als typische Malgaigne'sche Fraktur angesprochen werden. In diesem Falle war in der Symphysengegend ein schmetterlingförmiges Stück aus beiden Schambeinen herausgebrochen worden, wie aus der untenstehenden Zeichnung her-

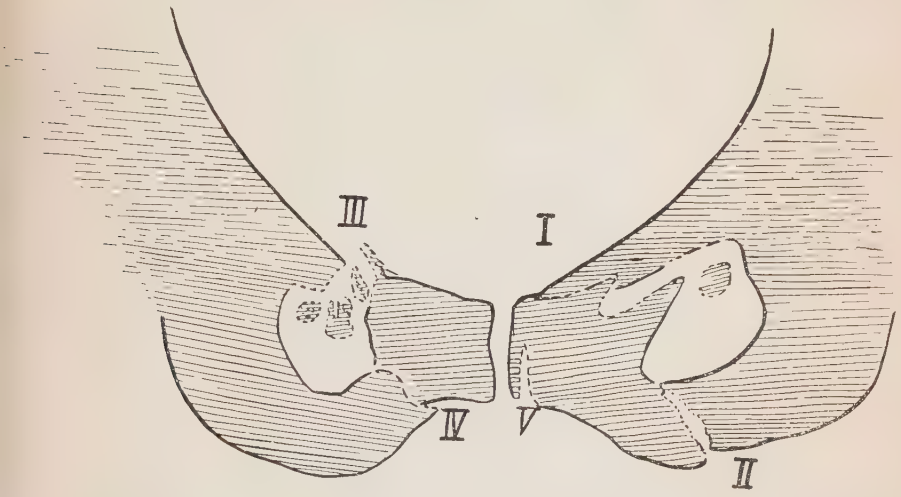

vorgeht, die nach einer Pause des Röntgenbildes hergestellt wurde. Das Becken zeigte folgende Frakturen:

1) Ramus superior ossis pubis sin. Bruchlinie wagerecht schräg durch den Knochen, etwa in Höhe des oberen Symphysenrandes mit mehrfacher Splitterbildung.
2) Ramus imferior ossis ischii sin. schräg durch den Knochen von oben medial nach unten lateral.
3) Der rechte obere Schambeinast etwa 4 cm lateral von der Symphyse fraktuiert, Bruchlinie senkrecht nach unten. In das Foramen obturatum ragen mehrere Knochensplitter hinein.
4) Ramus imferior ossis ischii dext. Ähnlicher Verlauf wie an der entsprechenden Stelle links, ebenfalls zahlreiche Splitterbildungen.

5) Die Bruchlinie im linken unteren Schambeinast, etwa 3 mm von der Symphyse entfernt, geht 1 cm senkrecht in die Höhe.

Der herausgebrochene Schmetterling erscheint gegenüber dem Becken ein ganz klein wenig im Uhrzeigersinn gedreht. Zu dieser Fraktur im vorderen Umfang des Beckens kommt nun noch eine Sprengung des Beckenringes im hinteren Umfang, und zwar an der linken Seite hinzu. Man sieht im Röntgenbild deutlich eine Bruchlinie in der Gegend der Articulatio sacroiliaca sin. senkrecht durch das Darmbein gehen, und zwar beginnt die Bruchlinie am oberen Rande der Articulatio sacroiliaca und zieht senkrecht nach unten bis zu einem Punkte, der 1 cm oberhalb des obersten Endes der Linia innominata liegt. Am unteren Ende der Articulatio sacroiliaca sin. erscheint das Darmbein um einen halben Zentimeter verschoben. Wir haben es hier also mit einer linksseitigen Malgaigne'schen Fraktur zu tun. Sie ist kombiniert mit einer Fraktur des Scham- und Sitzbeins der anderen Seite. Hinzu kommt noch, daß es sich um eine Beckenfraktur handelt, die durch eine Blasenzerreißung kompliziert war. Die Operation wird später noch eingehend beschrieben werden, ebenso das Resultat der Nachuntersuchung. Hier soll nur gesagt werden, daß irgendwelche funktionellen Störungen von Seiten des Beckenskeletts innerhalb der Beobachtungszeit von zwei Monaten sich nicht zeigten.

Fall 14 Hier zeigte das Röntgenbild:

a) eine ziemlich große Diastase der Symphyse. Die beiden oberen Schambeinäste lassen einen Abstand von ca. 6 – 7 cm erkennen.

b) Das linke Schambein steht um $2^1/_2$ cm höher als das rechte. Außerdem erscheint das Schambein nach vorn zugedreht. Frakturen finden sich im Bereiche des Scham- und Sitzbeins weder rechts noch links.

c) In der Gegend der Articulatio sacroiliaca sin. finden sich erhebliche Veränderungen. Es geht eine Bruchlinie etwa von der Gegend der linken Spina iliaca post. inf. senk-

recht nach oben zu einer Stelle des Darmbeinkammes, die der Höhe des V. Lendenwirbelquerfortsatzes entspricht. In der Ebene dieser Bruchlinie erscheint das Darmbein nach oben verschoben. Die linke Spina iliaca ant. sup. steht um 2 cm höher als rechts. Das mit dem Kreuzbein artikulierende Stück des Darmbeins medial von der Bruchlinie steht an seiner alten Stelle. Die Spina iliaca post. sup. steht links wie rechts gleich hoch.

Wir haben also eine Sprengung der Symphyse kombiniert mit einer Vertikalfraktur der Darmbeinschaufel. Es liegt eine gewisse Ähnlichkeit mit einer Malgaigne'schen Fraktur vor. Die hintere Vertikalfraktur entspricht genau der, die für eine Malgaigne'sche Fraktur typisch ist. Nur die vordere Vertikalfraktur durch Scham- und Sitzbein ist in diesem Falle ersetzt durch die Symphysensprengung. Bemerkenswert in unserem Falle ist folgendes: einmal die auffallend starke Dislokation im Bereiche der Symphyse, zweitens, daß es trotz dieser Dislokation zu keiner Blasen- oder Harnröhrenverletzung gekommen ist, ferner daß eine verhältnismäßig geringe Funktionsstörung zurückgeblieben ist, trotzdem die mit der Fraktur verbundene Verschiebung nur zum Teil wieder rückgängig gemacht werden konnte. Über den Entstehungsmechanismus können nähere Angaben nicht gemacht werden, wie es ja so häufig bei derartigen schweren Verletzungen der Fall ist. Wir wissen nur, daß der Patient von 12 m Höhe heruntergestürzt ist. Um die Bruchenden zu fixieren wurde ein ringförmig um das Becken herumgehender Extensionsverband angelegt. Nach vier Wochen wurde der Verband entfernt und zur Befestigung des Beckens durch einen zirkulären Heftpflasterverband ersetzt. Acht Wochen nach dem Unfall unternahm der Patient die ersten Gehversuche. Nach weiteren vier Wochen konnte er bereits entlassen werden. Nur durch Bettruhe und einen zirkulären Verband wurde ein sehr günstiges Resultat erreicht. Die Nachuntersuchung zeigte folgendes: Der Patient hatte bei schwerer Arbeit, besonders Heben, Schmerzen im Kreuz, er konnte mittelschwere Arbeit wieder ver-

richten, ging ohne Stock, jedoch langsam. Drehbewegung im Oberkörper, sowie Sitzen ohne Beschwerden. Bei Witterungswechsel starke Schmerzen. Eine Diastase an der Symphyse war nicht mehr zu tasten. Beide Spinae waren scheinbar gleich hochstehend. Der Patient hatte weder Beckenstauchungs- noch Druckschmerzen; Bewegungen im linken Hüftgelenk nach allen Richtungen frei. Nur die Innenrotation war leicht eingeschränkt. Die Kontrollaufnahme zeigte noch eine Diastase in der Symphyse von ca. 2,5 cm. Außerdem stand der linke Teil der Symphyse 3 cm höher als der obere Rand des rechten Symphysenabschnittes. In der Gegend des Ilio-Sacral-Gelenkes starke Kallusmassen, die die Bruchlinien verdecken. Die Resultate der Symphysensprengung sind nicht immer so gut wie in unserm Fall. Bei der Nachuntersuchung war eine feste Vereinigung der Symphyse festgestellt worden, trotz der röntgenologisch nachweisbaren Diastase von 2,5 cm.

In der Literatur wird angegeben, daß derartige Symphysensprengungen häufig ungünstige funktionelle Resultate ergeben. In besonders hartnäckigen Fällen ist es ratsam, die Naht vorzunehmen. Erwähnenswert ist, daß Finsterer in einem von ihm behandelten Falle nach Herabziehen der luxierten Beckenhälfte durch einen Extensionsverband nachträglich eine Drahtnaht durch die Symphyse gelegt hat, um eine Fixation zu erhalten. Das Resultat war befriedigend. Bei der Entlassung soll das Becken wieder normale Formen gezeigt haben. Unser Fall zeigt, daß Finsterer's Verfahren nicht immer notwendig ist. Weitere Beobachtungen müssen lehren, in welchen Fällen die konservative und in welchen die blutige Therapie anzuwenden ist.

Ganz ähnlich ist

Fall 15 Auch hier war es zu einer Diastase der Symphyse und Sprengung der Articulatio sacroiliaca gekommen, ferner fand sich noch eine Fraktur des oberen Schambeinastes. Ein näheres Eingehen auf den Fall muß ich mir versagen, da das Röntgenbild nicht mehr vorhanden war. Wohl zu erwähnen jedoch ist das gute Endresultat. Die Nachuntersuchung wurde nach 14 Jahren vor-

genommen. Es zeigten sich keinerlei Beschwerden. Die Patientin treibt viel Sport ohne jede Ausfallserscheinung.

Daß Beckenfrakturen häufig mit schweren Komplikationen verbunden sind, liegt in der Natur der Sache. Zu diesen Komplikationen gehören die Verletzungen größerer Gefäße und Nerven und als wichtigste die der Harnröhre und Blase. Die Harnröhre kann durch Knochenfragmente gequetscht oder vollständig rupturiert sein. Die Blase kann in gefülltem Zustande durch ein Trauma platzen oder durch frakturierte Komplikation. Es war zu einer Blasenzerreißung und Urininfiltration gekommen. Nach ungefähr 14 Stunden wurde die Operation vorgenommen, wie in der Krankengeschichte noch ausführlich beschrieben wird. Das paravesicale Gewebe wurde drainiert, die Blase durch Dauerkatheter leer gehalten. Es zeigte sich eine ziemlich schnell verlaufende Heilung. Bei der Nachuntersuchung bestanden keine Beschwerden von Seiten der Blase. Außer diesem Fall fand sich unter unserm Material keine Komplikation.

Wenn wir das Ergebnis unserer Untersuchungen zusammenfassen, so können wir auf Grund unseres Materials sagen, daß die Prognose bei Beckenfrakturen gut ist, wenn es sich um Frakturen ohne komplizierende Verletzungen handelt. Die Stückfrakturen sind bedeutend günstiger als die Ringfrakturen. Bei beiden Arten können jedoch Schädigungen allgemeiner Natur, wie z. B. Schock, Fettembolie gelegentlich zum Tode führen. Dagegen sind Pfannenbrüche viel ernsterer Art. Sie führen häufig zu Störungen der Gelenkfunktion und bei zunehmendem Alter zu einer mehr oder weniger vollständigen Versteifung. (Arthritis deformans). Eine sehr schlechte Prognose bieten Beckenfrakturen im höheren Alter, da die Patienten längere Zeit liegen müssen und infolgedessen leicht Pneumonie als Komplikation auftreten kann. Fall 5 zeigt uns einen 60jährigen, Fall 12 einen 67jährigen Patienten mit gutem Heilungsverlauf.

In den meisten Fällen wurde als Therapie nur Bettruhe oder höchstens ein Kontentiv- bezw. Extensionsverband verordnet. Diese wenigen Maßnahmen genügten in fast allen Fällen, um eine voll-

ständige Heilung zu erzielen. Wegen Gefahr des Dekubitus benutzt man ein Wasserkissen. In Fall 13 wurde die Heilung durch beiderseitigen Dekubitus bedeutend verzögert. Hier war der Dekubitus zum größten Teil wohl darauf zurückzuführen, daß durch die hintere Vertikalfraktur des Beckens es zu einem recht erheblichen Bluterguß unter der Haut gekommen war. Hierdurch wurde zweifellos die Ernährung der Weichteile stark herabgesetzt, sodaß auch bei sorgfältiger Pflege, die besonders auf Vermeidung eines Dekubitus gerichtet war, dieser bei der geringen Widerstandsfähigkeit der Weichteile nicht zu vermeiden war. Wir möchten diesen Fall als typisch ansehen. Derartige Blutergüsse kommen nicht allzu selten vor und werden die Prognose etwas ungünstig gestalten. In unserm Material handelt es sich nun um einen derartigen Fall. Hier wurde bei dem jugendlichen Alter der Patientin die große Gefahr gut überwunden. Bei älteren Personen oder bei Patienten mit allgemein herabgesetzter Widerstandsfähigkeit dürfte ein so guter Ausgang nicht immer zu erreichen sein.

Wenn wir das Ergebnis aus unseren Untersuchungen ziehen, so können wir wohl die Spätresultate bei Beckenfrakturen als durchaus befriedigend bezeichnen.

Die Patienten haben größtenteils ihre volle Arbeitsfähigkeit wiedererlangt und klagen nur über verhältnismäßig geringe Schmerzen, wie z. B. bei schwerem Heben, Treppensteigen oder Witterungsumschlag. Es muß dabei in Betracht gezogen werden, daß manche Patienten geneigt sind — in Rentenerwartungen — ihre Beschwerden zu übertreiben. Besonders zu betonen ist, daß auch, wenn schwere Dislokationen nicht ganz beseitigt werden konnten, die späteren funktionellen Resultate durchaus befriedigend sein können. Diese Feststellung dürfte wohl für die meisten Chirurgen nichts Neues bedeuten. Immerhin verlohnte es sich, durch unsere Nachuntersuchungen diese mehr landläufige Meinung über die Beckenfrakturen durch Tatsachenmaterial zu belegen, was in der vorhandenen Literatur bisher nicht geschehen ist.

Krankengeschichten.

A) Isolierte Faktoren der einzelnen Beckenknochen.

1. Am Schambein.

Fall 1 Ein 14jähriger Schüler wurde am 19. 6. 1916 von einem Wagen überfahren. Er klagte über Schmerzen in der linken Gesäßgegend. An der linken Gesäßhälfte fand sich ein über hühnereigroßes Haematom. Schmerzhaftigkeit bei Kompression des Beckens. Der Oberschenkel war im Hüftgelenk frei beweglich. Röntgenbild: Faktura ossis pubis sin Therapie: Bettruhe. 16. 7. Der Patient steht auf, hat beim Gehen keine Beschwerden. 20. 7. Er wird als geheilt entlassen. Nachuntersuchung: 1. 11. 1925 (9 Jahre nach der Verletzung). Nach schwerer Arbeit angeblich Kreuzschmerzen. Das Bein ist freibeweglich. Kein objektiver Befund. Patient übt jeden Sport aus ohne Beschwerden.

Fall 2 56 jährige Aufwartefrau wurde am 30. 9. 1924 bei der Arbeit von einem stürzenden Schrank getroffen. Schmerzen in der rechten Beckengegend. Druckempfindlichkeit geringen Grades im Epigastrium, Druckschmerzen in der Mitte des rechten Leistenbandes. Beim Zusammendrücken des Beckens Federn desselben und Schmerzempfindung. Beine freibeweglich. Röntgenbild: Stückfraktur des rechten os pubis mit Dislokation des ausgebrochenen Stückes nach unten, besonders im Bereiche des Symphysenteiles. 10. 10. Leichte Urinbeschwerden. 26. 10. Patientin ist beschwerdefrei und steht auf. 31. 10. Beim Gehen etwas Schmerzen in der Schambeingegend. Patientin hat guten Halt im Becken. 10. 11. Geringer Druckschmerzen in Gegend des rechten Schambeinastes. Kein Stauchungsschmerz. 15. 11. Geheilt mit Schonung entlassen. Nachuntersuchung: 1. 11. 1925 (13 Monate nach der Verletzung). Seit April ds. Jahres ist die Patientin wieder vollkommen arbeitsfähig. Sie ermüdet leicht. Schmerzen in der rechten Leiste beim Gehen. Bei Innenrotation leichtes Schmerz-

gefühl, desgleichen bei Abduktion. Außenrotation und Adduktion frei.

Fall 3 Ein 22 jähriger Lagerist fuhr am 14. 6. 1924 mit der Stadtbahn. Plötzlich bemerkte er einen heftigen Ruck und fiel hin. Er vorlor die Besinnung. Als er wieder zu sich kam, konnte er nicht mehr stehen. Schmerzen im Becken. Schmerzhaftigkeit bei Bewegung, besonders des rechten Beines. Angeblich Stauchungsschmerz. Eine genaue Lokalisation des Schmerzes war nicht möglich. Urinlassen ohne Beschwerden. Innere Verletzungen nicht nachweisbar. Röntgenbild: 18. 6. Faktura ossis pubis ramus inferior sin. ohne deutliche Dislokation der Fragmente. Am 3. 7. gutes Allgemeinbefinden. Frakturstelle nicht mehr schmerzhaft. 12. 7. Patient steht auf, geht ohne Beschwerden umher. 16. 7. Bruchstelle vollkommen fest, nicht schmerzhaft. Beine im Hüftgelenk frei beweglich. Von Seiten der Fraktur keine Beschwerden. Patient wird als geheilt entlassen. Nachuntersuchung: 30. 10. 1925 ($16^1/_2$ Monate nach der Verletzung). Geringes Nachschleppen des linken Fußes. Leichte Schmerzen bei schwerem Heben. Objektiv kein krankhafter Befund.

2. Am Sitzbein.

Fall 4 Ein 27 jähriger Schlosser brach am 8. 9. 1924 in seinem Betriebe mit einem eisernen Gerüst zusammen. Er fiel auf die linke Gesäßhälfte. Da er sich nicht bewegen konnte und heftige Schmerzen hatte, wurde er ins Krankenkaus gebracht. Schmerzhaftigkeit der linken Beckenhälfte, ohne daß klinisch eine Fraktur nachweisbar wäre. Beide Beine aktiv und passiv frei beweglich. Am 17. 9. Röntgenbild: Infraktion des linken Os ischii am Tuber ischiadicum. 18. 9. Patient klagt über Schmerzen in der linken Beckenhälfte. Therapie: Bettruhe. Patient steht auf. Er hat beim Auftreten nur noch geringe Beschwerden. Bewegung im linken Hüftgelenk frei. Auf Wunsch gebessert entlassen. Nachuntersuchung: 1. 11. 1925 (14 Monate nach der Verletzung). Bei längerem Stehen und Witterungswechsel noch

Schmerzen in der linken Hüfte, desgleichen beim Hängenlassen des linken Fußes. Schmerzen bei schwerer Arbeit, sodaß Berufswechsel erforderlich war. Das Hüftgelenk ist bis auf leichte Schmerzen und Einschränkung bei Innenrotation vollkommen frei. Keine Störung der vegetativen Funktion. Zusammenfassung: Beschwerden und Ausfallserscheinungen gering.

3. Am Darmbein.

Fall 5 Ein 60 jähriger Arbeiter fiel am 14. 10. 1923 eine Treppe herab. Starke Druckschmerzhaftigkeit der linken Beckenschaufel. Der vordere Teil der Beckenschaufel scheint abgebrochen zu sein. Die linke Spina iliaca ant. sup. steht etwa 2 cm tiefer als die rechte. Urinlassen ohne Beschwerden. Röntgenbild: Abbruch am linken Os ilium unterhalb der Spina iliaca ant. sup. mit geringfügiger Diastase der Fragmente. Therapie: Bettruhe. 22. 10. Frakturstelle konsolidiert, nicht mehr so stark schmerzhaft. 3. 11. Keine Beschwerden. Frakturstelle fest, steht auf. 13. 11. Geheilt entlassen. Nachuntersuchung: 1. 11. 1625 (ca. 2 Jahre nach der Verletzung). Bei Witterungswechsel noch geringe Schmerzen. Sonst vollkommen beschwerdenfrei. Vollkommen arbeitsfähig, alter Beruf wird wieder ausgeübt. Keine krankhaften Veränderungen nachweisbar.

Fall 6 Ein 46 jähriger Arbeiter fiel am 7. 2. 1923 während seiner Arbeit beim Fensterputzen eines Eisenbahnwaggons herunter. Starke Schmerzhaftigkeit, besonders der rechten Beckenhälfte. Eine Fraktur war jedoch objektiv nicht nachweisbar. Starke Schmerzen bei Bewegung im Hüftgelenk. Beine freibeweglich. Urin wurde spontan gelassen. Röntgenbild: 12. 2. Abbruch des hinteren Drittels der rechten Beckenschaufel. Die Bruchlinie verläuft vom unteren Ende der Articulatio sacroiliaca dext. schräg nach unten außen oben, zum höchsten Punkt der Crista iliaca. Das äußere Bruchstück ist etwa um $^1/_3$ cm nach oben verschoben. Therapie: Bettruhe, Lagerung. 15. 2. Beschwerden haben wesentlich nachgelassen. Bein im Hüftgelenk besser beweglich. Noch starke Druckschmerzhaftigkeit der rechten Becken-

partie. 27. 2. Patient ist ziemlich beschwerdefrei. 3. 3. Er steht auf und versucht seine Bewegungsfähigkeit wieder zu erlangen. 30. 3. Patient völlig beschwerdefrei. Kann ohne Schmerzen umhergehen. 31. 3. Geheilt entlassen. Nachuntersuchung: 29. 10. 1925 ($2^3/_4$ Jahr nach der Verletzung). Patient kann angeblich keine schwere Arbeit verrichten. Schmerzen beim Treppensteigen und Laufen. Schmerzhaftigkeit im Hüftgelenk und Darmbeinrand. Keine Deformität nachweisbar. Objektiv kein Befund.

4. An der Pfanne.

Fall 7 Ein 39 jähriger Schaffner wurde am 12. 12. 1921 bei einem Straßenbahn-Eisenbahnzusammenstoß vom Güterwagen gequetscht. Röntgenbild: 13. 12. Abbruch eines Stückes von der Außenpartie des Pfannendaches links. Therapie: Bettruhe. Das Becken ist bei Kompression sehr stark druckempfindlich und kann im Hüftgelenk nur unter sehr großen Schmerzen bewegt werden. 20. 12. Die Schmerzen haben nachgelassen. Der Patient fühlt sich wohler. 12. 1. 1922 Patient steht auf, wird mit Diathermie und Massage behandelt. 14. 1. Das linke Bein ist gut beweglich. Patient geht fast beschwerdefrei. Er wird in ambulante Behandlung entlassen. Nachuntersuchung: 30. 10. 25 (vier Jahre nach der Verletzung). Nach Entlassung aus dem Krankenhaus Weiterbehandlung beim Kassenarzt. Bei schwerer Arbeit heftige Schmerzen in der linken Hüfte, die bis ins linke Bein hinunterziehen. Beim Gehen und Treppensteigen geringe Beschwerden. Der Patient mußte seinen Beruf als Schaffner aufgeben, da die Arbeit ihm zu schwer wurde. Er ist jetzt Fabrikarbeiter. Befund: ganz minimaler Stauchungsschmerz links, Flexion über 80° möglich, Schmerzen in der Hüfte. Außen- und Innenrotation schmerzhaft. Arthritische Veränderungen sind nicht nachweisbar. Kontrollaufnahme: 1. 11. 1925. Am linken Hüftgelenk sind Knochenveränderungen nicht nachweisbar. Dagegen sieht man Exostosen an der Außenfläche des linken os ilium, etwa 3 Querfinger oberhalb des Pfannendaches.

B. Frakturen des Beckenringes.

1. Am Schambein.

Fall 8 Eine 49jährige Frau wurde am 23. 5. 1925 von einem Auto angefahren. Sie verlor die Besinnung. Röntgenbild: 25. 5. zeigt folgendes:

a) Rechts befindet sich eine Frakturlinie im oberen Schambeinast, die $^1/_2$ cm lateral von der Symphyse anscheinend nach abwärts verläuft, sodaß der obere Schambeinast gewissermaßen vom unteren abgebrochen und in das Foramen obturatum hineindisloziert erscheint.

b) $6^1/_2$ cm vom oberen Symphysenrand rechts zeigt die Linea innominata eine Konturunterbrechung. Es befindet sich um einen Biegungsbruch des nach unten dislocierten oberen Schambeinastes.

c) Der untere rechte Schambeinast ist dicht vor dem Tuber ischiadicum schräg in der Richtung von oben lateral nach unten medial durchbrochen. Das laterale Bruchstück erscheint um 1 cm nach oben verschoben.

d) Der linke untere Schambeinast ist dicht unterhalb der Symphyse frakturiert. Ein bohnengroßes Stück ist herausgebrochen und etwas nach lateral abwärts dislociert. In Gegend der Articulatio sacroiliaca sin. sind Frakturen mit Sicherheit nicht nachweisbar.

An der Außenfläche des oberen Drittels des rechten Oberschenkels, sowie an der Dammfläche des linken Oberschenkels dicht neben den Genitalien finden sich etwa handtellergroße Haematome. Bei Stauchung des Beckens verspürt die Patientin Schmerzen in der rechten Kreuzbeinhälfte, die auch auf direktem Druck schmerzhaft ist. Therapie: Bettruhe. 15. 6. Stauchungsschmerz im Becken nicht mehr vorhanden. 22. 6. Kontrollaufnahme: Kallusbildung am os pubis beiderseits gut im Gange. 27. 6. Patientin steht auf und geht umher. 9. 7. Sie wird als geheilt entlassen. Nachuntersuchung 2. 11. 1925 (etwa ein halbes Jahr nach der Ver-

letzung). Die Patientin ist vollkommen beschwerdefrei, kann jede Arbeit verrichten und hat keine Schmerzen.

2. Am Sitzbein kombiniert mit anderen Frakturen.

Fall 9 Ein 24jähriger Heizer wurde am 25.8.1921 zwischen Lokomotive und Kohlenwaggon gequetscht. Der Lokalbefund ergibt folgendes: Die Lage des Patienten ist so, daß eine Schenkelhalsfraktur links infolge deutlicher Außenrotation der linken unteren Extremität vorgetäuscht wird. Passives Bewegen des linken Beines zeigt jedoch keine abnorme Beweglichkeit im Gebiete des Schenkelhalses, noch Kepitation. Die ganze linke Beckengegend ist geschwollen. Zwischen Anus und Steißbeingegend befindet sich eine etwa fünfmarkstückgroße Quetschrißwunde. Der Patient kann selbständig keinen Urin lassen. Katheterismus ergibt blutigen Urin. 26. 8. Röntgenbild: Es handelt sich um einen schweren Beckenbruch.

a) Fraktur im rechten unteren Sitzbeinast mit Herausssprengung eines etwa bohnengroßen Bruchstückes, daß nach abwärts dislociert ist.

b) Der linke obere Sitzbeinast ist dicht vor dem Tuber ischiadicum abgebrochen, und zwar verläuft die Bruchlinie ziemlich senkrecht medial vom Tuber ischiadicum in der Sagittalebene wie die betreffende Fraktur des oberen Schambeinastes (siehe c).

c) Der Ramus superior ossis pubis sin. ist einmal frakturiert etwa in Höhe des Tuberculum pubicum,

d) dann dicht medial von der Eminentia ilio-pectinea.

Therapie: Opium, Urotropin, aseptische Verbände, Katheterismus. 2. 9. Schwellung und Rötung etwas zurückgegangen. Der Patient läßt seit einigen Tagen spontan Urin ohne Beschwerden. 15. 9. Dammwunde völlig gereinigt. 10. 10. Die Beweglichkeit des linken Beines hat sich erheblich gebessert. Schmerzen sind nur noch wenig vorhanden. Patient steht auf. 1. 11. Die Bewegungen der Beine sind noch beschränkt. Der Patient geht langsam herum. 5. 11. Die Dammwunde ist völlig

verheilt, urinieren schmerzlos. Fraktur ebenfalls verheilt. Beweglichkeit der Beine bedeutend gebessert. Patient geht ohne Stock. Er wird als geheilt entlassen. Nachuntersuchung 1. 11. 1925 (vier Jahre nach der Verletzung). Nur noch minimale Beschwerden bei ganz schwerer Arbeit. Der Patient geht seinem alten Berufe wieder nach und ist vollkommen arbeitsfähig. Objektiv kein Befund.

Fall 10 Am 6. 11. 1925 wurde ein 21jähriges Mädchen in bewußtlosem Zustande ins Krankenhaus eingeliefert. Die Angehörigen gaben an, sie wäre nach einem Streite aus einem Fenster im zweiten Stock herabgesprungen. 11. 11. 25. Röntgenbild:

a) Fraktur am Ramus inferior ossis ischii sin. der untere Sitzbeinast zeigt etwas nach oben.
b) Fraktur des linken oberen Schambeinastes nahe am Übergang zum unteren Aste etwa in Höhe des Femurkopfes. Die Frakturlinie geht in wagerechter Richtung von innen auf das untere Drittel des Femurkopfes.
c) Der linke Prozessus transversus des V. Lendenwirbels ist frakturiert.

Verletzung der Pfanne nicht erkennbar. Eine Veränderung in der Articulatio sacroiliaca ist mit Sicherheit nicht festzustellen. 14. 11. Anlegen eines Extensionsverbandes. 20. 11. Der Verband liegt gut. 20. 10. Abnehmen des Extensionsverbandes. Die Knochen sind fest, obgleich noch geringe Federung besteht. Die Patientin erhält Heißluft und Massage. Das linke Bein ist um etwa $1\,^1/_2$ cm verkürzt. 2. 1. 1926. Patientin steht auf und macht an der Gehbank Gehversuche. 10. 1. Das Gehen macht gute Fortschritte. 19. 1. Die Patientin wird geheilt in ambulatorisch-orthopädische Behandlung entlassen. Keinerlei Beschwerden mehr. Alle Frakturen gut verheilt. Alle Bewegungen uneingeschränkt ausführbar. Nachuntersuchung 24. 3. 1926 ($4\,^1/_2$ Monate nach der Verletzung). Bei geradeliegendem Becken beträgt die Entfernung von der Spina iliaca ant. sup. bis zur inneren Knöchelspitze links 79 cm; rechts 81 cm. Die Trochanterspitzen befinden sich beiderseits in der Roser-Melanton-

schen Linie. Hüftgelenke und Kniegelenke sind freibeweglich. Die Distanz der Spina iliaca vom oberen Rand der Tibia links um 1,5 cm verkürzt. Am lateralen Teil des linken Schambeins ist im Vergleich zur rechten Seite eine leichte Vorwölbung zu fühlen. Der untere Schambeinast und der anschließende untere Sitzbeinast zeigen bei der Betastung rechts und links keinen Unterschied Die rechte Spina iliaca post. sud. ist weniger deutlich zu fühlen als die linke. Beim Druck auf die Gegend der Spina iliaca post. sup. wird Schmerz angegeben. Keinerlei Funktionsstörung von seiten des Beckens.

3. Am Kreuzbein kombiniert mit anderen Frakturen.

Fall 11 Ein 55jähriger Mechaniker wurde von einem Auto am 18. 8. 1922 überfahren. Starker Stauchungsschmerz im Becken. 22. 8. Röntgenbild:

a) Vom rechten Kreuzbeinflügel ist an der oberen äußeren Ecke ein Stück abgesprengt. Es verläuft eine horizontale Bruchlinie, die etwa einen dreieckigen Splitter von $1^1/_2$ cm Seitenlänge abschneidet.

b) Der Ramus superior ossis pubis dext. zeigt einen Schrägbruch. Die Bruchlinie beginnt etwa 1 cm lateral vom oberen Rand der Symphyse und geht schräg nach unten lateral durch den oberen Schambeinast. Ein etwa $^1/_2$ cm breiter Knochenschatten, der von der Mitte des unteren Schambeinastes beginnt, und in nahezu wagerechter Richtung durch das Foramen opturatum zieht und bis 6 cm von der Symphyse nach lateralwärts reicht, gibt mit seinem lateralen Ende anscheinend den lateralsten Punkt der Bruchfläche an. Das laterale Bruchstück des oberen Schambeinastes ist auf dem Röntgenbild etwa $1^1/_2$ cm nach oben verschoben, sodaß die Linea innominata etwa 1 cm von der Symphyse entfernt eine $1^1/_2$ cm hohe Stufe bildet.

c) Durch den rechten unteren Sitzbeinast geht etwa 6 cm vom unteren Rand der Symphyse entfernt eine zackige

Bruchlinie senkrecht nach oben. Die Frakturstelle sitzt etwa 1 cm medial vom eigentlichen Tuber ischiadicum. Das laterale Bruchstück ist in demselben Sinne verschoben wie der obere Schambeinast. Es springt etwa 1 cm ins Foramen opturatum hinein vor.

Pathologische Veränderung in der Articulatio sacroiliaca sind nicht erkennbar. Indessen ist das Röntgenbild zu undeutlich, als daß es ausgeschlossen werden könnte. Therapie: Bettruhe, Handtuchverband. 7. 10. Röntgenbild: Massige Kallusbildungen im Bereiche der Frakturstelle des rechten os pubis. Nur geringe Kallusbildung im Bereiche des Ramus inferior ossis ischii. 1. 10. Der Patient darf aufstehen. 29. 10. Röntgenbild: Die lateralen Fragmente des rechten os pubis sind immer noch deutlich nach oben dislociert. 18. 11. Röntgenbild: Man sieht noch immer die Dislocation am os pubis. Nur mäßige Kallusbildung. 15. 12. Der Patient klagt über Kreuzschmerzen beim Bücken. Im übrigen keine Beschwerden. Er wird als geheilt entlassen. Nachuntersuchung: 1. 11. 25 (etwa drei Jahre nach der Verletzung). Vollkommen beschwerdefrei. Bei Witterungswechsel und feuchtem Wetter ganz geringe Beschwerden. Der Patient übt seinen früheren Beruf wieder aus.

Fall 12 Ein 67jähriger Arbeiter wurde am 10. 1. 1924 von einem Kohlenwagen überfahren. Verkürzung des linken Beines. Schmerzhaftigkeit im mittleren Drittel des Femur; Splitter dort auch fühlbar. Röntgenbild:

a) Schwere Veränderung im Bereiche des Kreuzbeines, und zwar sind die oberen zwei Drittel des Kreuzbeines derartig verändert, daß eine Rekonstruktion der einzelnen Kreuzbeinteile nicht möglich ist.

b) Die rechte Darmbeinschaufel zeigt im Bereiche der Spina iliaca post. sup. eine Y-förmige Bruchlinie, durch die ein 4 cm langes bis $1^1/_2$ cm breites spitzovales Bruchstück, anscheinend der hinterste Abschnitt der Crista iliaca, abgesprengt ist.

Die Gelenklinie der Articulatio sacro iliaca dext. ist zur Not

zu erkennen, die der anderen Seite fehlt vollkommen. Die Kartenherzform des Beckeneingangs ist stark verändert in dem Sinne, daß die rechte Hälfte erheblich abgeflacht erscheint. Doch ist diese Veränderung zu einem Teil auf die nicht genau gerade Einstellung zurückzuführen. Therapie: Extensionsverband. 9. 4. der Patient steht auf. Bewegungsübungen. 12. 4. Er geht ohne stärkere Beschwerden umher. Frakturstelle fest. 6. 6. Entlassungsbefund. Beine gut beweglich. Patient kann an einem Stock gehen, wird am 7. 6. entlassen. Nachuntersuchung: 13. 8. 1924 (7 Monate nach der Verletzung), zwecks Erlangung eines Rentengutachtens: Patient ist fast beschwerdefrei. Befund nicht wesentlich verändert.

4. Malgaigne'sche Frakturen.

Fall 13 Ein 26jähriges Mädchen wurde am 19. 10. 1925 von einem Lastauto angefahren und besinnungslos ins Krankenhaus eingeliefert. Starke Schmerzen bei Kompression des Beckens. Katheterurin blutig. Blaseninhalt etwa 50 ccm Urin. 20. 10. Operation: Die Vorderwand der Blase ist freigelegt und das Peritoneum eröffnet. In der Bauchhöhe kein pathologischer Befund. Das Peritoneum wird durch Naht verschlossen. An der Vorderwand der Blase links von der Mittellinie sieht man zwei Perforationsöffnungen. Keine weiteren Verletzungen der Blase erkennbar. In der Umgebung der Perforationsöffnungen im urinös durchtränkten Blutgerinnsel finden sich vier Knochensplitter, die entfernt werden. Sie sind etwa linsengroß. Die oberen Schambeinäste lassen beiderseits Frakturen erkennen. Auf beiden Seiten sind Dislokationen neben der Symphyse tastbar, und zwar erscheint der rechte obere Schambeinast nach oben und vorn verschoben. Er kann manuell reponiert werden. Das Bindegewebe in der unmittelbaren Nähe der Blasenperforation erscheint stellenweise nekrotisch. Nekrotische Fetzen werden entfernt. Die Löcher in der Blase werden mit doppelter Naht geschlossen. Dauerkatheter, Drain. 21. 10. Operation bisher leidlich überstanden. Urin läuft ab. 23. 10. Temperatur steigt bis auf 40°. Leichte

Somnolenz. Wunde in gutem Zustand. Es entleert sich aus dem Drain etwas sanguinolente urinöse Flüssigkeit. 27. 10. Verbandwechsel. Gute Beschaffenheit der Wunde. Keine sichtbare Nekrose. Urin läuft reichlich ab. 31. 10. Allmähliches Abfallen der Temperatur. Täglicher Wundverband. 4. 11. Patientin erhält ein Ganzbad. Fünfmarkstückgroßer Dekubitus beiderseits, links mit etwas tiefergehender Nekrose. 6. 11. Wohlbefinden. Temperatur schwankt zwischen 36 und 38°. 12. 11. Röntgenbild: In der Symphysengegend ist ein schmetterlingsförmiges Stück aus den beiden Schambeinen herausgebrochen. Die so entstandenen vier Bruchlinien haben folgenden Verlauf:

a) Ramus superior ossis pubis sin. Die Bruchlinie geht wagerecht schräg durch den Knochen, etwa in Höhe des oberen Symphysenrandes mit mehrfacher Splitterbildung.

b) Ramus inferior ossis ischii sin. Die Bruchlinie geht schräg durch den Knochen von oben medial nach unten lateral.

c) Der rechte obere Schambeinast ist etwa 4 cm lateral von der Symphyse frakturiert. Die Bruchlinie geht senkrecht nach unten. In das Foramen opturatum ragen mehrere Knochensplitter hinein.

d) Ramus inferior ossis ischii dext. Die Bruchlinie verläuft ähnlich wie an der entsprechenden Stelle links. Ebenfalls zahlreiche Splitterbildungen.

e) Die Bruchlinie im linken unteren Schambeinast ist 3 mm von der Symphyse entfernt und geht 1 cm senkrecht in die Höhe.

Der herausgebrochene Schmetterling erscheint gegenüber dem Becken ein ganz klein wenig im Uhrzeigersinn gedreht. Das rechte os ilium steht um $1^1/_2$ cm höher als links.

f) Eine Bruchlinie geht in der Gegend der Articulatio sacro iliaca sin. senkrecht durch das Darmbein, und zwar beginnt die Bruchlinie am oberen Rande der Articulatio sacroiliaca und zieht senkrecht nach unten, bis zu einem Punkte, der 1 cm oberhalb des obersten Endes der Linea

innominata liegt. Am unteren Ende der Articulatio sacroiliaca sin. erscheint das Darmbein um $^1/_2$ cm nach oben verschoben.

20. 11. Patientin badet täglich. Temperatur schwankt zwischen 37 bis 38,5°. 10. 12. Dekubitus sacralis rechts verheilt, links noch dreimarkstückgroße Wunde. Patientin steht auf und geht umher. 27. 12. Allgemeines Wohlbefinden. Temperatur noch immer zwischen 37 und 38°. Dekubitus links bis auf Einmarkstückgröße verkleinert. 31. 12. Röntgenbild. Fraktur im rechten Scham- und Sitzbein gut geheilt. Dagegen verläuft die linke Linea innominata deutlich höher als die rechte. Die linke Beckenschaufel steht um ein 1 cm höher als rechts. Deutliche Verschiebung in der Articulatio sacroiliasa sin. 3. 2. Weiter guter Heilungsfortschritt des Dekubitus, der nur noch als ganz oberflächlicher, von den Rändern her zuwachsender Epitheldefekt imponiert. 9. 2. Plötzlich ansteigende Temperatur bis 40,2°. Beetartig erhabene, scharf ins gesunde abgesetzte Rötung. An einigen Stellen ist das Epithel in Blasen abgehoben. Schwere Störung des Allgemeinbefindens. Diagnose: Erysipel. Therapie: Ichtyolverband, flüssige Diät. 12. 2. Weiterschreiten des Erysipels bis auf die Oberschenkel, während des Zentrum allmählich abblaßt. Allgemeinzustand gebessert. Fieber noch zwischen 39 und 40°. Die gleiche Therapie. 15. 2. Kritischer Abfall des Fiebers zur Norm. Die Rötung ist im Ablassen. Die befallenen Hautpartien beginnen zu Schuppen. Verband mit Borsalbe. 22. 2. Wohlbefinden. Patientin steht auf. 27. 2. Dekubitus geschlossen. Patientin wird als geheilt nach Hause entlassen. Nachuntersuchung 25. 4. 1926 (zwei Monate nach der Entlassung). Die Patientin wurde bis Ende Februar 1926 im Ambulatorium nachbehandelt. Es war hinten an den Dekubitusstellen noch eine markstückgroße offene Stelle entstanden, die sich unter Salbenverbindung bald schlossen. Am Bauch im unteren Drittel der Narbe ist eine Lücke in der Bauchwand zu fühlen. (Beginnender Narbenbruch?) Die Narben in den Leistengegenden sind gut verheilt. Keine Beschwerden von Seiten der Blase. Die Hüft-

gelenke sind frei beweglich. In der Kreuzbeingegend finden sich zwei gut überhäutete feste Narben. Knochennarben am Becken sind kaum fühlbar. Die Patientin geht und tanzt ohne Beschwerden.

Fall 14 Ein 38 jähriger Arbeiter stürzte am 27. 12. 1924 von einem Gerüst 12 m hoch herunter. Auf Handbreite unterhalb der Leistenbeuge quer über der ganzen Streckseite des rechten Oberschenkels findet sich eine etwa 20 cm lange, 3 cm breite, bis auf das Unterhautzellgewebe reichende Quetschrißwunde mit ziemlich glatten Rändern. Fraktur am Oberschenkel nicht nachweisbar. Starke Schmerzhaftigkeit bei Stauchung im Becken, besonders in der Symphyse, die anscheinend um 2—3 Querfinger klafft. Beide Beine im Hüftgelenk aktiv und passiv gut beweglich. Röntgenbild: 1. 11. 1925. Man sieht:

a) Eine sehr große Diastase der Symphyse. Die beiden oberen Schambeinäste lassen einen Abstand von ca. 6—7 cm erkennen.

b) Das linke Schambein steht um $2^1/_2$ cm höher als das rechte. Außerdem erscheint das Schambein nach vorn zugedreht. Frakturen finden sich im Bereiche des Scham- und Sitzbeines weder rechts noch links.

c) In der Gegend der Articulatio sacroiliaca sin. finden sich erhebliche Veränderungen. Es geht eine Bruchlinie etwa von der Gegend der linken Spina iliaca post. inf. senkrecht nach oben zu einer Stelle des Darmbeinkammes, die der Höhe des V. Lendenwirbelquerfortsatzes entspricht. In der Ebene dieser Bruchline erscheint das Darmbein nach oben verschoben. Die linke Spina iliaca ant. sup. steht um 2 cm höher als rechts. Das mit dem Kreuzbein artikulierende Stück des Darmbeines medial von der Bruchlinie steht an seiner alten Stelle. Die Spina iliaca post. steht links wie rechts gleich hoch.

Unterhalb der rechten Spina iliaca ant. sup. sieht man einen Knochenschatten von etwa 2 cm Länge und ca. 1 cm Breite, der dort anscheinend nicht hingehört. (Wir deuten es als Abrisse vom Kreuz- oder Darmbein). Die Frakturlinie verläuft

etwa parallel dem vorderen Rande der Articulatio sacroiliaca. Therapie: Wundversorgung des Oberschenkels. Lagerung und Fixation des Ober- und Unterschenkels. 7. 1. 25. Es wird der Versuch gemacht, die Bruchstücke vom Rektum aus aneinander zu bringen. Röntgenbild: 7. 1. Der Abstand der beiden Schambeine beträgt $5^1/_2$ cm. Die Symphyse steht links um $1^1/_2$ bis 2 cm höher als rechts. Die linke Spina iliaca ant. sup. etwa $1^1/_2$ cm höher. 10. 1. Keine wesentliche Besserung der Fragmentstelle. Anlegen eines ringförmig um das Becken herumgehenden Extensionsverbandes zur Fixation der Bruchenden. 12. 1. Der Verband scheint gut zu wirken. 19. 1. Röntgenbild: Der Abstand der beiden Schambeine beträgt $2^1/_2$ cm. Links steht die Symphyse, die Spina iliaca ant. sup. um $1^1/_2$ cm höher als rechts. 24. 1. Die Diastase der Beckenfraktur ist kleiner geworden. 26. 1. Röntgenbild: Der Abstand der beiden Schambeine beträgt $2^1/_2$ cm. Die Symphyse steht links $1^1/_2$ cm höher als rechts. Der Stand der linken Spina iliaca ant. sup. ist nicht deutlich zu erkennen. 16. 2. Extension links entfernt. 20. 2. Auch der zirkuläre Verband wird entfernt. Keine wesentlichen Bruchwunden mehr. Es wird ein zirkulärer Beckenheftpflasterverband zur Befestigung des Beckens angelegt. 24. 2. Der Patient steht auf und macht Gehversuche. 1. 3. Der Heftpflasterverband des Beckens wird entfernt. Gute Fortschritte im Gehvermögen. Der Patient kann am Stock gut gehen. 13. 3. Röntgenbild: Der Abstand der beiden Schambeine beträgt 3 cm. Links steht die Symphyse um $2^1/_2$ cm höher, die linke Spina iliaca ant. sup. um $1^1/_2$ cm höher als rechts. 27. 3. Entlassungsbefund: Die linke Spina iliaca ant. sup. steht $1^1/_2$ cm höher als die rechte. Beide Beine sind im Hüftgelenk frei beweglich. Innenrotation links etwas eingeschränkt. Außenrotation, Beugung und Streckung links frei. Keine Muskelatrophie. Schmerzen im Kreuz beim Aufsitzen und Bücken. Schmerzhaftigkeit im Ilio-Sacralgelenk. Spannung im Kreuz bei Drehung des Beckens. Temperatur normal. Der Patient geht ohne Stock und wird entlassen. Nachuntersuchung: 2. 11. 25

(ungefähr 11 Monate nach der Verletzung). Bei schwerer Arbeit, besonders Heben, Schmerzen im Kreuz. Der Patient verrichtet wieder mittelschwere Arbeit, geht ohne Stock, aber langsam, ermüdet leicht. Richtige Schmerzen hat er nur bei Witterungswechsel. Drehbewegung im Oberkörper, sowie Sitzen ohne Beschwerden. Diastase an der Symphyse nicht mehr zu tasten. Beide Spinae gleich hochstehend. Weder Beckenstauchungs- noch Druckschmerzen. Flexion, Außenrotation, Ab- und Adduktion links völlig frei. Nur Innenrotation leicht eingeschränkt, rechtes Hüftgelenk vollkommen frei beweglich. Links leichter Schmerz bei Stauchung im Hüftgelenk. Bei sehr starker Beugung im Rumpfe starke Schmerzen im Kreuz. Kontrollaufnahme 16. 11. 25.: Die Diastase in der Symphyse beträgt noch ca. $2^1/_2$ cm. Außerdem steht der linke Teil der Symphyse 3 cm höher als der obere Rand des rechten Symphysenabschnittes. In der Gegend des linken Ilio-Sacralgelenkes sieht man starke Kallusmassen, die die Bruchlinien verdecken.

Fall 15 Ein 19jähriges Mädchen wurde am 7. 7. 1911 von einem Radfahrer umgestoßen und von einem kurz darauffolgenden Pferdeomnibus überfahren. Im benommenen Zustande wurde die Patientin ins Krankenhaus eingeliefert. Starker Schock. Temperatur 37,8°. Puls 130, klein, kaum fühlbar. Unterhalb der rechten Leistenbeuge eine 7 cm lange Fleischwunde. An der medialen, vorderen Seite des Oberschenkels. Aus den zerrissenen Adduktoren starke parenchymatöse Blutung. 8. 7. Röntgenbild:

a) Diastase der Symphyse,
b) Fraktur des Ramus sup. ossis pubis dext.
c) Diastase der Articulatio sacroiliaca dext.

Therapie: Blutstillung durch Tamponade. 8. 7. Noch weiter starke Blutung. Einlegen eines Jodoformgazedrains. Die Blutung steht. 9. 7. Bewußtsein völlig klar. Patientin gibt Auskunft über ihren Unfall. 20. 8. Patientin steht auf. 31. 8. Druck seitlich auf das Becken nicht empfindlich in der Symphyse und Articulatio sacroiliaca. Unterhalb der rechten Leistenbeuge

medial und nach unten eine fast völlig epithelisierte 14 cm lange Wunde. 2. 9. Patientin wird als geheilt entlassen. Nachuntersuchung: 2. 11. 25 (14 Jahre nach der Verletzung). Keine Beschwerden. Die Patientin treibt viel Sport ohne jede Ausfallserscheinung.

An dieser Stelle sei mir noch gestattet, Herrn Professor Dr. Schück für freundlichstes Entgegenkommen und Überlassung von Fällen, sowie Herrn Oberarzt Dr. Pilz für freundliche Hilfe bei der Durchsicht der Röntgenbilder meinen Dank auszusprechen.

Literatur-Verzeichnis.

Bähr, Kontusionsbrüche des Beckens. Münch. Med. Wochenschr. 1891.
Bier, Braun, Kümmel, Handbuch der operativen Chirurgie.
Block, Beitrag zur halbseitigen Beckenluxation nebst Vorschlägen zur Drahtextension.
Deutsche Zeitschrift für Chirurgie, Bd. 160.
Archiv für klinische Chirurgie von 1915–1923.
Cohn, Beitrag zur klinischen Chirurgie 1905.
Chrobak, Becken mit Fraktura acetabuli. Deutsche Zeitschrift für Chirurgie 1922, Bd. 168.
Treite, Deutsche Zeitschrift für Chirurgie 1906.
Ewald, Zeitschrift für orthopädische Chirurgie 1914, Bd. 33.
Finsterer, Über Beckenluxationen. Deutsche Zeitschrift für Chirurgie 1911, Bd. 110.
Fischer, Zentralblatt für Chirurgie 1909.
Garré, Küttner, Lexer, Handbuch der Chirurgie.
Grimbach, Deutsche Zeitschrift für Chirurgie 1908.
Harras, Deutsche Med. Wochenschrift 1909.
Haumann, Beitrag zur klinischen Chirurgie Bd. 123.
Heinemann und Siedamgrotzky, Archiv für klin. Chirurgie 1913, Bd. 103.
Helferich, Frakturen und Luxationen.
Hohmann, Bruns Beiträge zur klinischen Chirurgie 1907.
Hochenegg, Lehrbuch der speziellen Chirurgie.
Jensen, Beckenbrüche, Archiv für klin. Chirurgie 1913, Bd. 101.
Kausch, Bruns Beiträge zur klinischen Chirurgie 1909, Bd. 62.
Katzenelson, Über Frakturen des Beckenringes, Deutsche Zeitschrift für Chirurgie 1895.
Köppitz, Beckenfrakturen. Tierärztliches Zentralblatt, Wien 1917.
Kosmin, Über Beckenfrakturen. Wiener Med. Jahrbuch 1882.
Lindenstahl, Bruns Beiträge zur klin. Chirurgie 1908.
Linser, Über Beckenluxationen. Bruns Beiträge zur klin. Chirurgie, Bd. 35.
Matti, Die Knochenbrüche und ihre Behandlung.
Meyer, Fall von Beckenbruch mit isolierter Zerreißung der Vena iliaca. Deutsche Zeitschrift für Chirurgie 1916.
Moeltgen, Die isolierte Schambeinsymphysenruptur und ihre Behandlung. Bruns Beiträge zur klinischen Chirurgie 1917, Bd. 106.
Schwebe, Über Beckenfrakturen, Harnröhren- und Blasenzerreißungen. Diss. Breslau 1914.
Stolper, Beckenbrüche. Deutsche Zeitschrift für Chirurgie 1905, Bd. 77.
Tillmanns, Verletzung des Beckens. Deutsche Chirurgie 62a, 1905.
Vulpius, Feldbeckenfrakturen. Münch. Med. Wochenschr. 1917.
Zentralblatt für Chirurgie von 1913—1924.

Lebenslauf.

Ich, Helene Rosenstock-Seifer, bin geboren am 31. Mai 1903 in Hannover. Von 1910 bis 1919 besuchte ich die Stadt-Töchter-Schule III zu Hannover, dann bereitete ich mich $2^1/_2$ Jahre in der Privatschule Hansa-Gildemeister, Hannover vor und legte am 9. September 1921 als Externe die Reifeprüfung an der Oberrealschule zu Göttingen ab. Nach zweisemestrigem Studium an der tierärztlichen Hochschule in Hannover studierte ich drei Semester in Göttingen, wo ich im Februar 1924 die ärztliche Vorprüfung bestand. Dann studierte ich zwei Semester in Leipzig. Seit Sommersemester 1925 bis Sommersemester 1926 studierte ich an der Universität Berlin, wo ich im Dezember 1926 die ärztliche Staatsprüfung bestand.

Meine akademischen Lehrer sind folgende Herren ordentliche und außerordentliche Professoren bezw. Privatdozenten:

Hannover: (Tierärztliche Hochschule), Boether, Dankwort, Haeseler, Gerke, Ude.

Göttingen: Fuchs, Jensen, Kühn, Stadtmüller, Voigt.

Leipzig: Aßmann, Fühner, Hohlbaum, Hornung, Hueck, Kleinschmidt, Linzenmeier, Oeller, Payr, Rille, Stoeckel, von Strümppell.

Berlin: Baetzner, Beyer, Bonhoeffer, Czerny, Franz, Gocht, Greeff, Grotjahn, Hahn, Heymann, Hildebrandt, Joachimoglu, Kopsch, Kraus, Lubarsch, Meeßmann, Passow, Schück, Strauch, Wätjen und Westenhöfer.